

PERANAN RADIOLOGI PADA DIAGNOSIS COVID-19

Dr. Vonny N. Tubagus, SpRad(K)

FK Unsrat/RSUP Prof. RD Kandou Manado

***Pelatihan Penanganan Covid-19
Aula RSUP Prof.RD Kandou Manado
29-30 April 2020***

OUT LINE

Pendahuluan

Gambaran Radiologi pada Covid-19

Contoh kasus

Kesimpulan

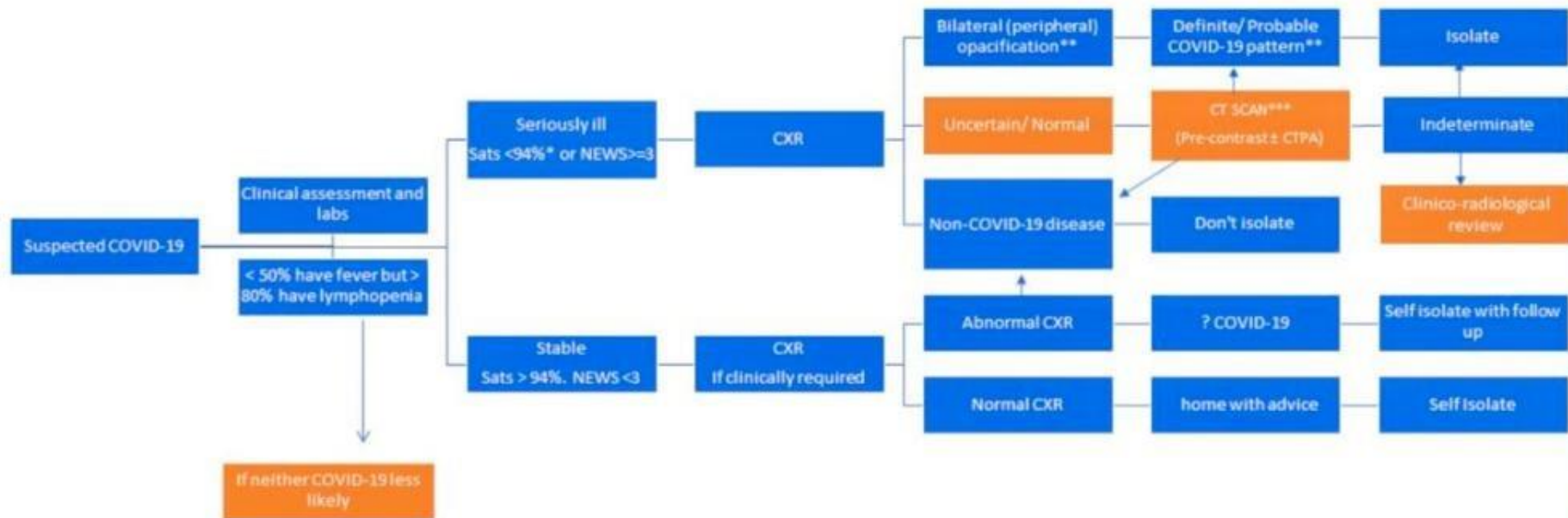
PENDAHULUAN

- *Indonesia --- deklarasi sebagai pandemi pada Maret 2020*
- ***Pemeriksaan Radiologi***
 - penting dalam penatalaksanaan penyakit paru
 - meliputi skrening, diagnosa kerja dan follow up
- *Foto Thorax maupun CT-Thorax* banyak digunakan sebagai pemeriksaan imejing pada penderita gangguan respirasi termasuk Covid-19.
- CT-Thorax lebih sensitif dan spesifik daripada foto thorax.
- Beberapa negara , foto thorax tidak bisa digantikan dengan CT-Thorax

- Foto thorax biasanya digunakan pada step pertama imejing, follow up di ruangan isolasi dan ICU
- Bila terlihat gambaran typical pada foto thorax
→CT-Thorax tidak diperlukan
- Bila didapatkan atypical pada foto thorax dengan RT PCR (+) → perlu dipikirkan CT-Thorax.

→80 % terdapat kelainan foto thorax pada penderita yang mempunyai gejala

Radiology decision tool for suspected COVID-19



*94% unless known COPD in which case $\leq 90\%$

** Unsuspected/ unexpected cases may be incidentally discovered on CXR/ CT at this stage; should be reviewed in the context of clinical suspicion as to likelihood of COVID-19.

***Classic and Indeterminate CTs should be scored either: 'mild' or 'moderate/severe'

Please upload all COVID 19 cases to BSTI database: <https://www.bsti.org.uk/training-and-education/covid-19-bsti-imaging-database/>

RADIOLOGI PADA COVID-19

Pada awal serangan, kurang dari 4 hari foto thorax sering tampak normal.

Pada CT-Scan Thorax , pada hari ke 2-3 sejak serangan, sebanyak 56 % juga terlihat masih tampak normal.

CT-Scan Thorax normal bukan berarti tidak terdapat infeksi Covid-19 dan abnormal CT-Scan tidak spesifik untuk diagnosis Covid-19

Swab PCR → tetap sebagai gold standard.

Gambaran Radiologi Covid-19

- Foto thorax :
 - ground glass opacity/konsolidasi, biasanya bilateral, perifer dan pada basal paru.

CT - Thorax:

- - GGO: bilateral, subpleural, perifer
- Bronchovascular thickening
- Air-space consolidation

Gambaran Radiologi pada Covid-19

Gambaran klasik/khas berupa :

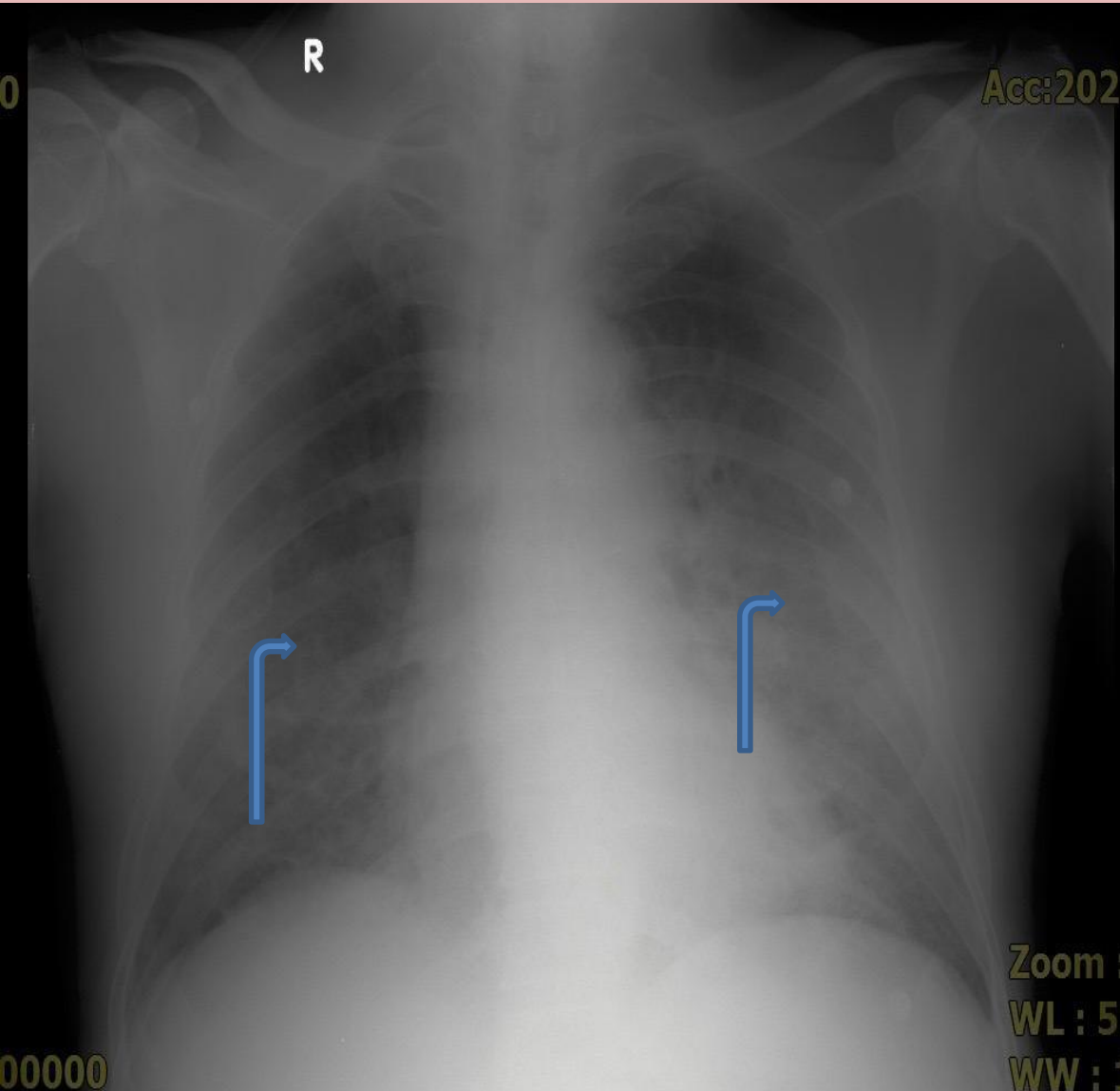
1. Bilateral patchy opacities /ground glass opacity : 36 % penderita
2. Local patchy opacities : 28 % penderita.
3. Hazy opacity : 20 % penderita
4. Interstitial opacities : 4,4 % penderita

Gambaran yang tidak klasik/khas pada Covid-19:

1. Efusi pleura masif
2. Lymphadenopathy
3. Lobar konsolidasi

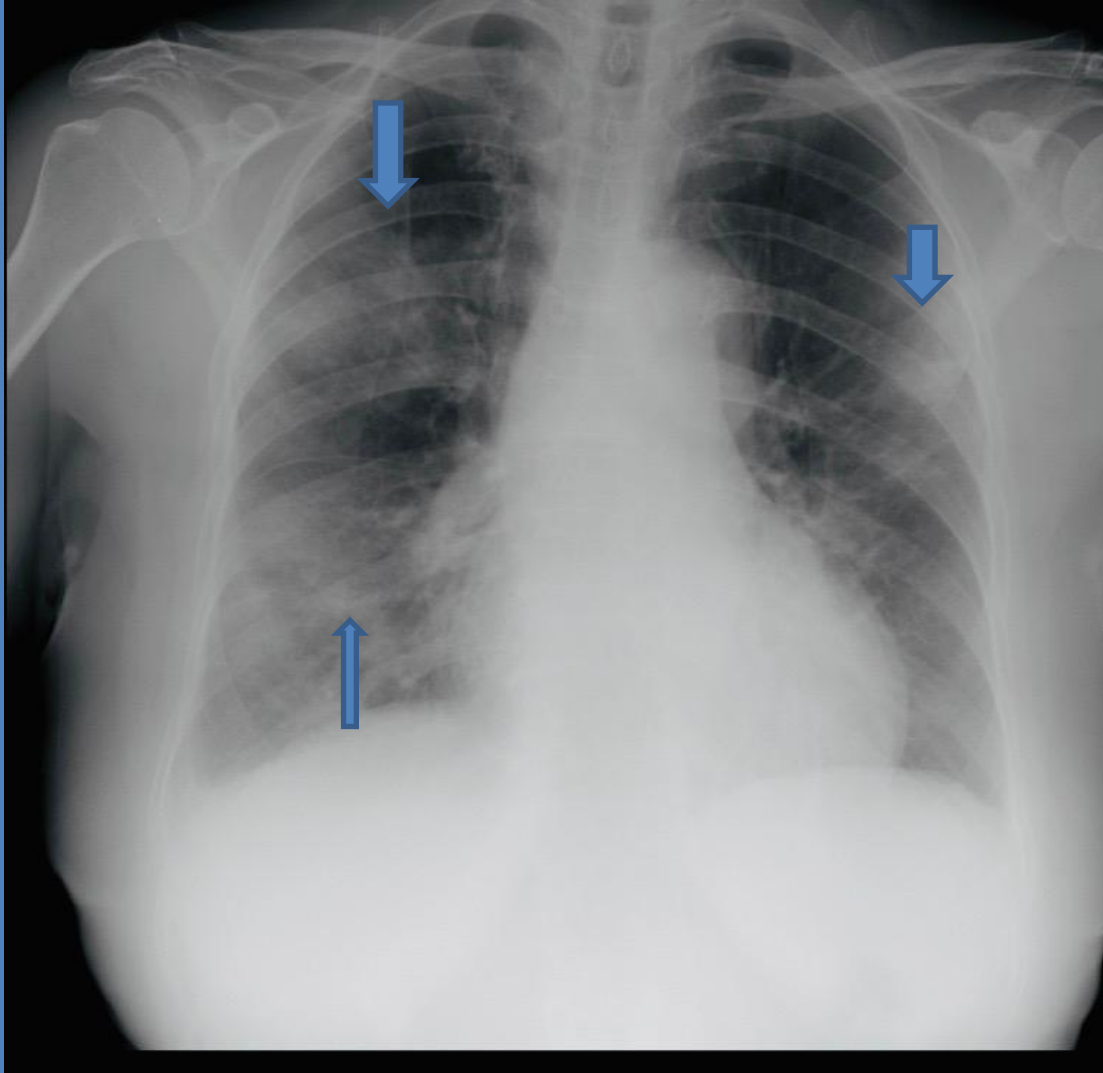
CONTOH KASUS

RSUP Kandou dengan Swab PCR (+)



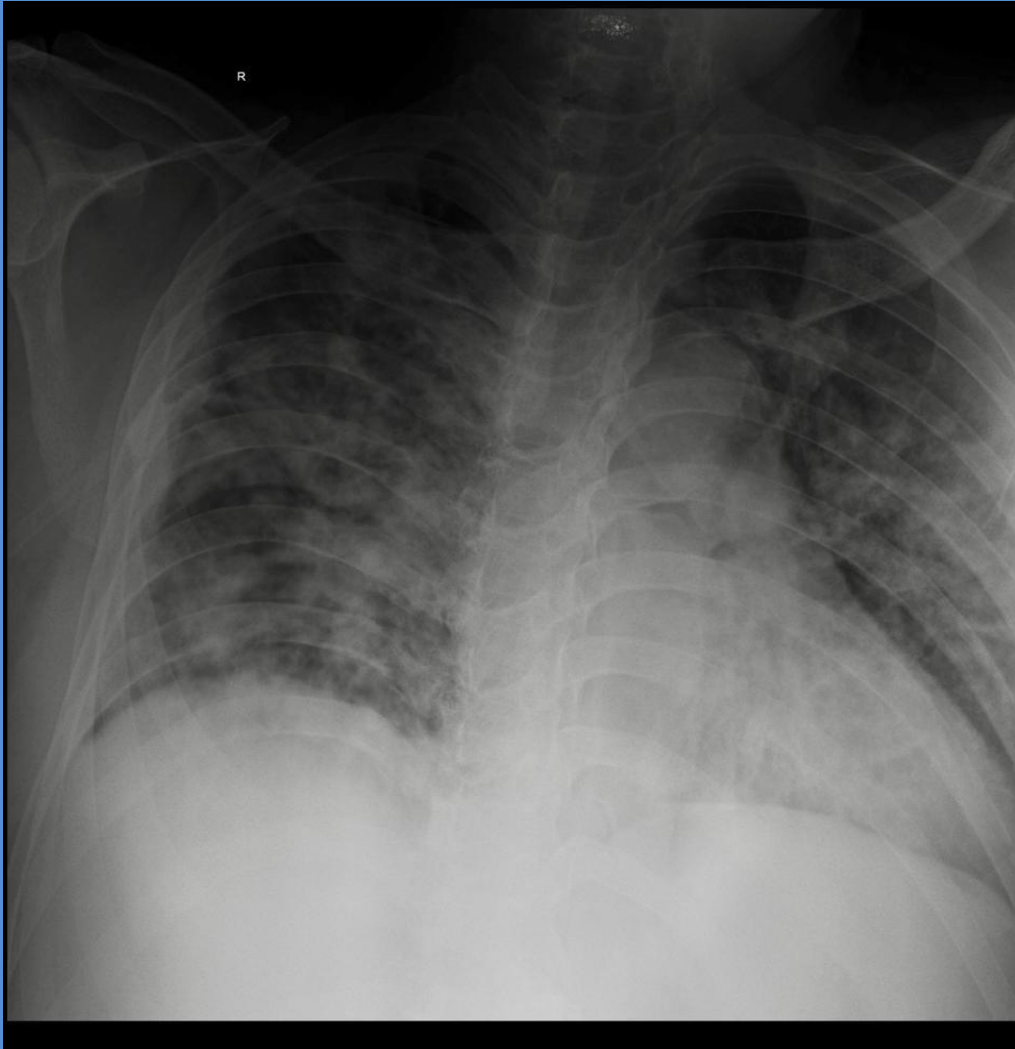
*GGO subpleural kanan
kiri*

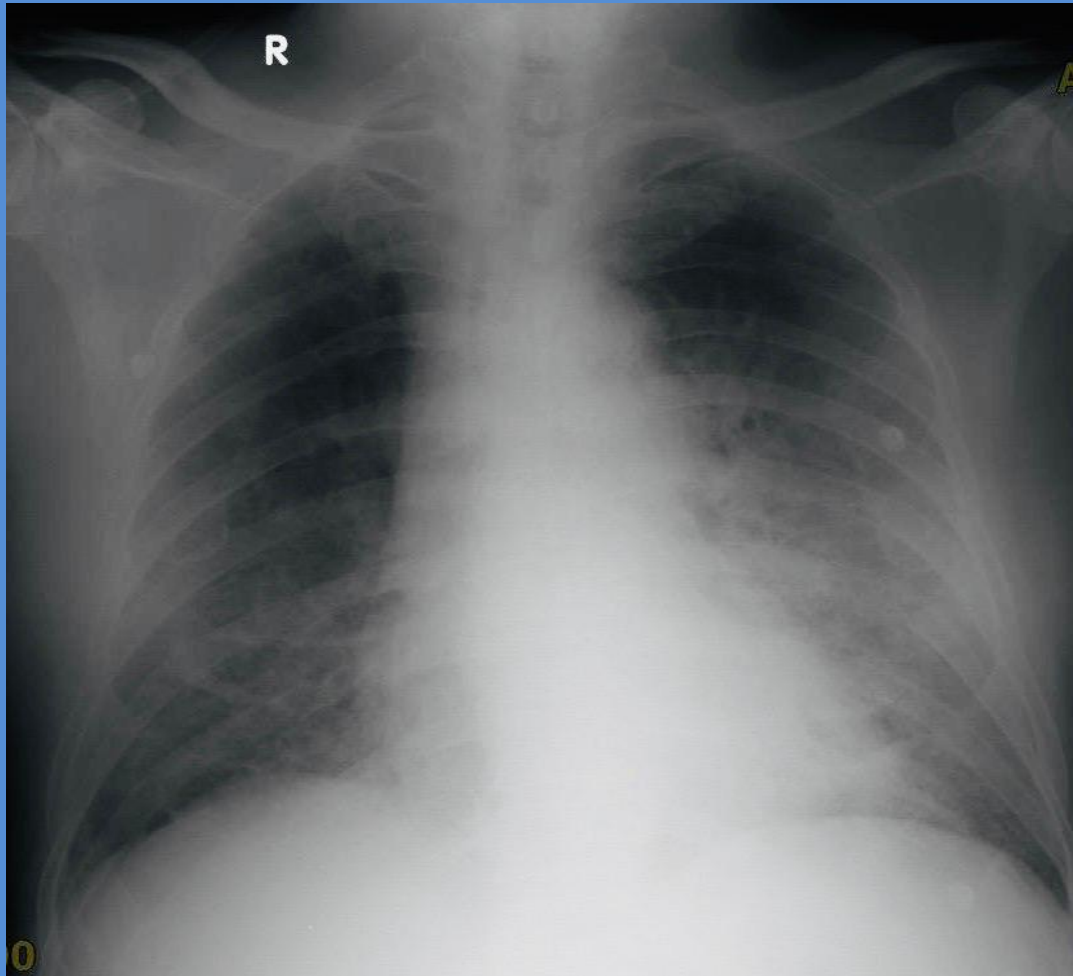
Konsolidasi multifokal



Kesan : Severe
pneumonia—typical
pneumoni/covid

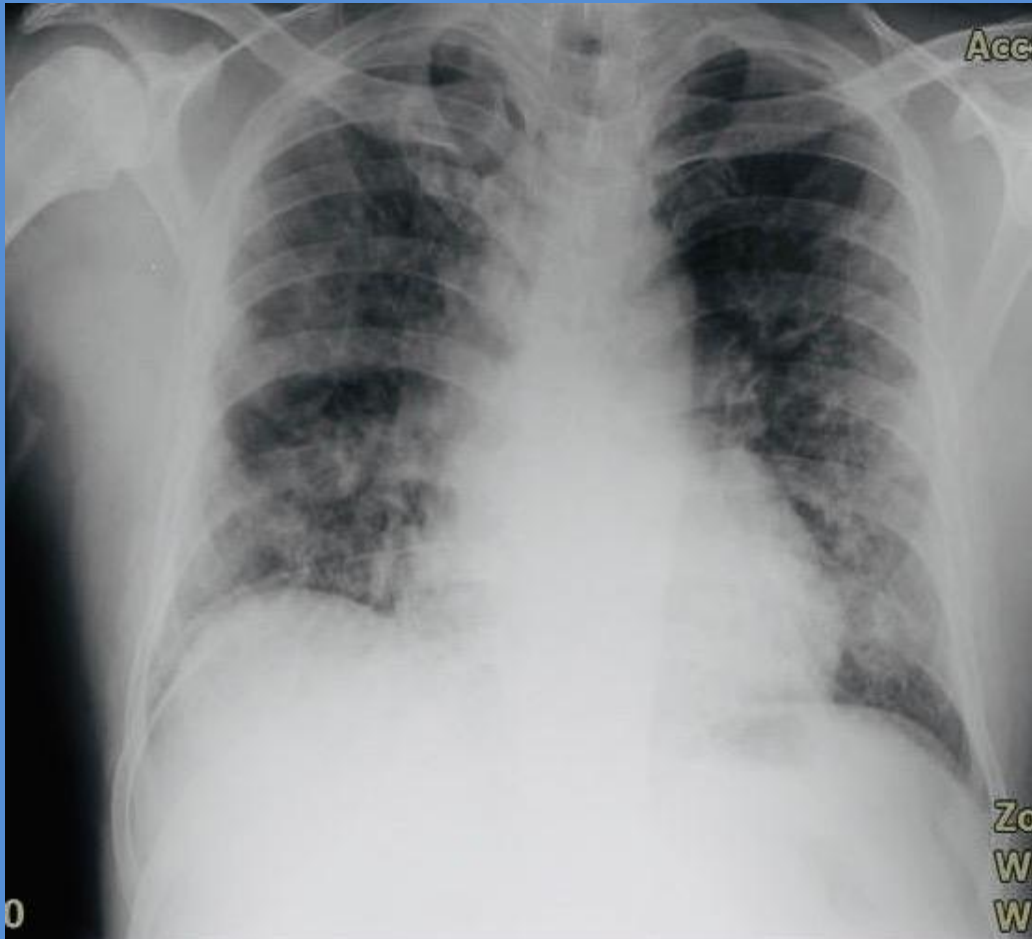
Konsolidasi multifokal

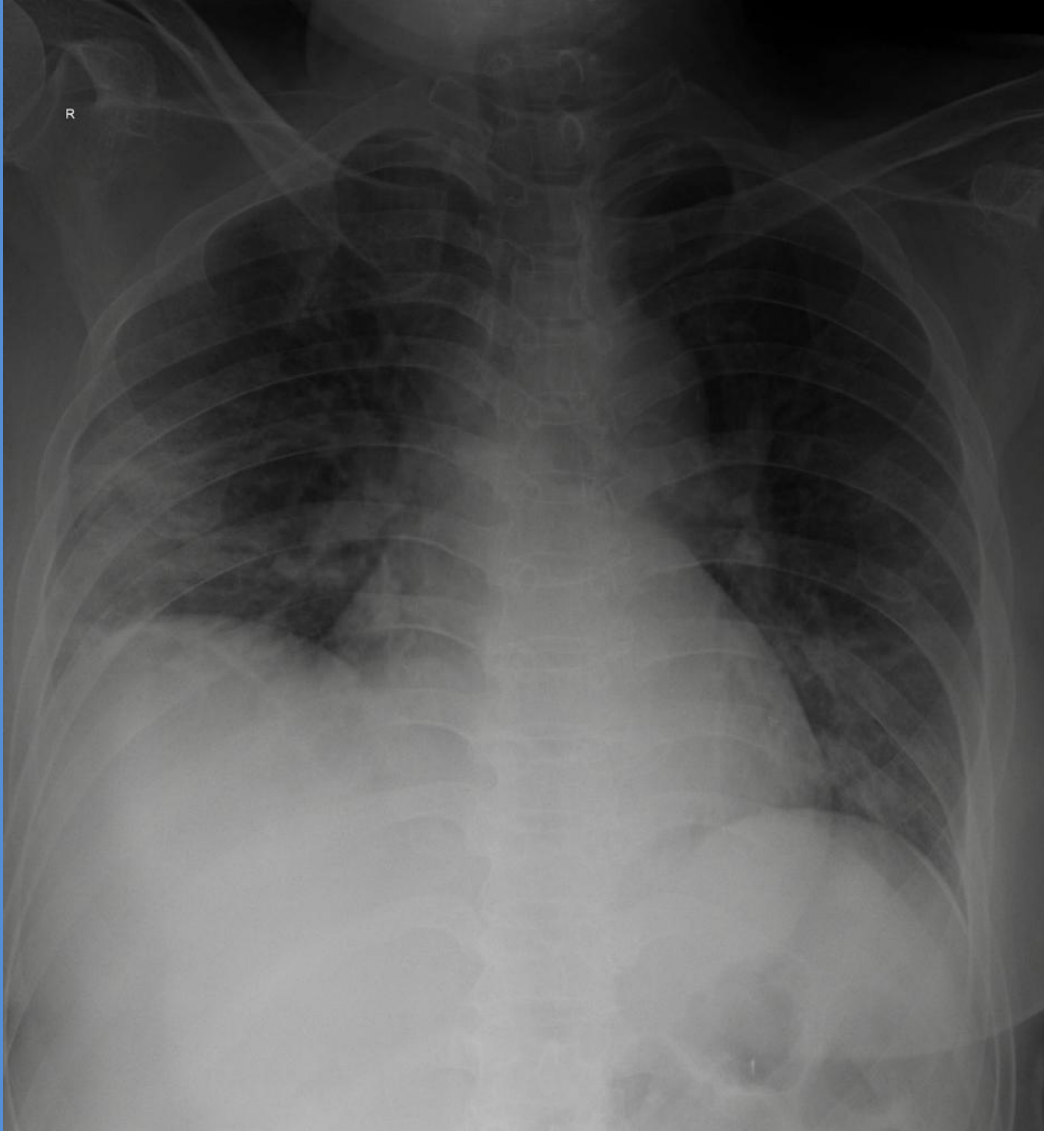




*GGO subpleural paru
kanan kiri*

*GGO subpleural kanan
kiri*

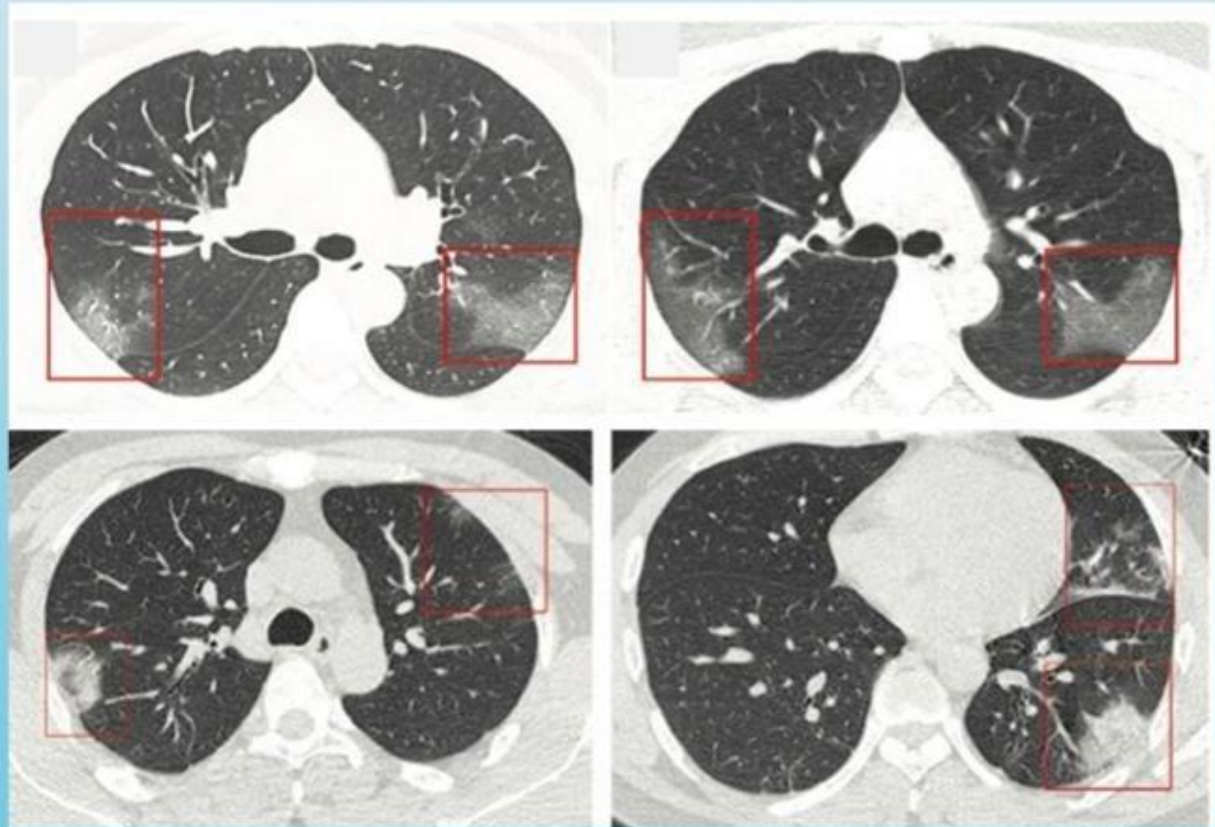




Konsolidasi kanan dan
ggo kiri

CT Toraks – Gambaran utama

Ground glass tanpa/ dengan konsolidasi

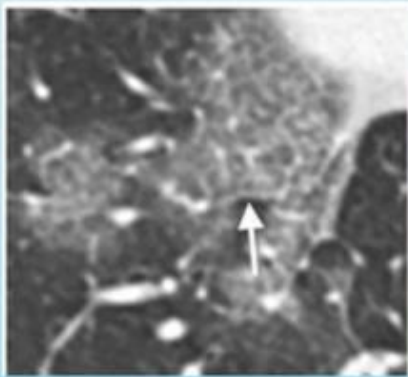


Lei et al. CT Imaging of the 2019 Novel Coronavirus Pneumonia. <https://doi.org/10.1148/radiol.2020200236>

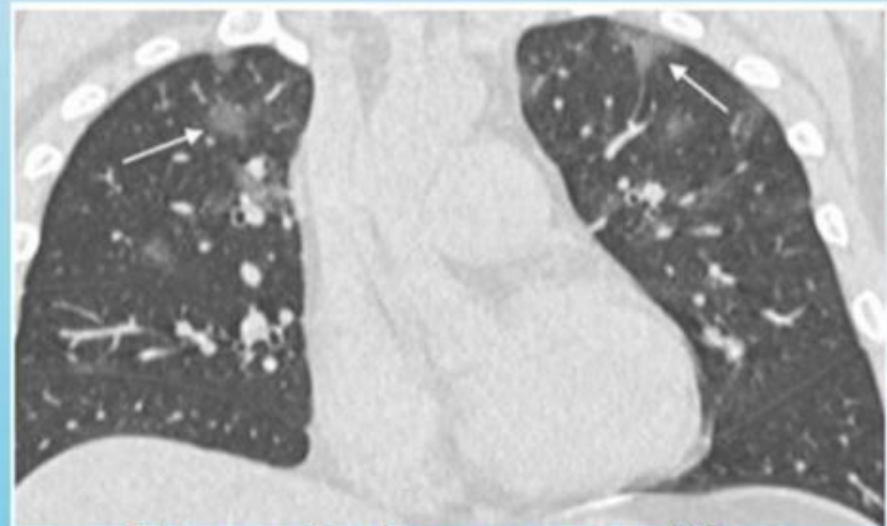
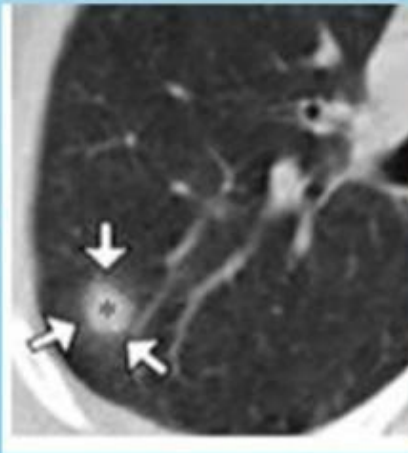
Huang P et al. Use of chest CT in combination with negative RT-PCR assay for the 2019 novel coronavirus but high clinical suspicion. <https://doi.org/10.1148/radiol.2020200330>

CT Toraks – Spektrum

Crazy-paving



CT halo sign



Ground glass opacities
berbentuk bulat

Chung et al. CT imaging features of 2019 novel coronavirus <https://doi.org/10.1148/radiol.2020200230>

Li X et al. COVID-19 Infection Presenting with CT Halo Sign <https://doi.org/10.1148/ryct.2020200026>

Kesimpulan

- Pemeriksaan imejing tidak diindikasikan pada penderita tanpa gejala
- Pemeriksaan x-foto thorax merupakan imejing utama dalam keadaan endemik/pandemik
- Menggunakan portable x - ray
- CT Thorax tidak dianjurkan untuk skreening
→ meningkatkan resiko viral transmisi antara petugas, penderita dan karier.

Terima Kasih

Semoga bermanfaat